CAPÍTULO 7

INTERPRETACIÓN DEL ELECTROCARDIOGRAMA EN URGENCIAS

Luis Julián Arce Segura | Cristina Rincón Ruiz | Carlos Bibiano Guillén

1. INTRODUCCIÓN

El electrocardiograma (ECG) es una representación gráfica de la actividad eléctrica del corazón. Forma parte de la batería de pruebas complementarias básicas que se pueden realizar en el Servicio de Urgencias (SU). Aporta importante información que puede servir de gran ayuda para el diagnóstico y es, por otra parte, una prueba económica e inocua. Es fundamental remarcar que el ECG debe ser siempre interpretado en el contexto clínico del paciente.

2. EL CORAZÓN Y SU SISTEMA DE CONDUCCIÓN ELÉCTRICA

El corazón posee su propia red eléctrica, formada por el nodo sinusal, el nodo auriculoventricular (AV) y el sistema de His-Purkinje (haz de His y fibras de Purkinje). Cuando el músculo cardíaco se estimula eléctricamente, se produce una contracción de este. La señal eléctrica se genera inicialmente en el nodo sinusal, avanzando en sentido descendente a través de la aurícula hasta alcanzar el nodo AV. Posteriormente, la señal progresa por el haz de His y las fibras de Purkinje, distribuyéndose por los ventrículos, propiciando su contracción organizada.

En caso de que el nodo sinusal no funcione, toma el mando el nodo AV. Si este también falla, los estímulos se pueden generar en el resto del sistema de conducción (His-Purkinje). Según se va avanzando en sentido descendente en la red eléctrica del corazón, las frecuencias cardíacas (FC) son cada vez más bajas y, por ende, peor toleradas clínicamente. Tras ser estimulado, el músculo cardíaco presenta un período inactivo (denominado *período refractario*).

3. SISTEMA DE REGISTRO

El ECG se obtiene gracias a un aparato denominado *electrocardiógrafo*, que consta de una serie de electrodos y un sistema de registro.

La colocación de 10 electrodos (6 de ellos en el tórax y los 4 restantes en las extremidades) permite detectar la actividad eléctrica del corazón, obteniéndose así las 12 derivaciones estándar. Estas pueden ser bipolares o monopolares, dependiendo de si se comparan con otra derivación o con un punto neutro.

Las derivaciones del plano frontal (o de miembros) son 6:

- Monopolares: aVR, aVL y aVF.
- Bipolares: I, II y III.

Las derivaciones del plano horizontal (o precordiales) son todas monopolares **(figura 1)**. Las derivaciones precordiales estándar son V1-V6, pero también se incluyen V3R y V4R (región derecha del corazón) y V7, V8 y V9 (cara posterior).

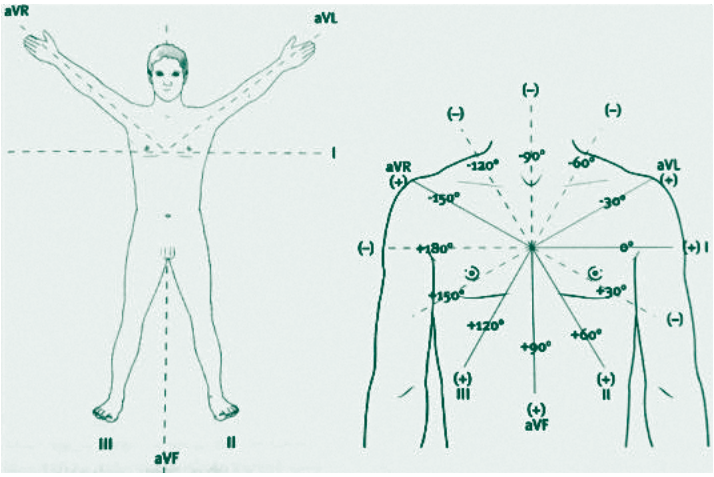

Figura 1. **Representación gráfica de las derivaciones del plano frontal.**

Curso Básico de Electrocardiografía. Bases Teóricas y Aplicación Diagnóstica. Rodríguez Padial L. 3.ª ed. Madrid: Aula Médica; 2009.

El registro de esta actividad eléctrica **(figura 2)** se plasma en un tira de papel milimetrado y debe estar correctamente calibrado para evitar problemas al valorar el ECG. Habitualmente se calibra con una velocidad de registro de 25 mm/s y un voltaje de 10 mm/mV.

Cuando la señal eléctrica se acerque al electrodo, la onda será positiva. En caso de que se aleje, será negativa. Si inicialmente se acerca y posteriormente se aleja, será bifásica.

4. METODOLOGÍA DE LECTURA

Si bien la lectura del ECG se puede realizar de diversos modos, es importante acostumbrarse a realizarla, en cualquier caso, de una forma sistemática. Un modo propuesto puede ser el siguiente: valoración de la FC y del ritmo cardíaco, determinación del eje eléctrico, evaluación del intervalo PR, la onda P, el complejo QRS, el segmento ST, la onda T y el intervalo QT.

5. EL ELECTROCARDIOGRAMA NORMAL EN EL ADULTO (figura 3)

5.1. FRECUENCIA CARDÍACA (60-100 lpm)

Para calcular la FC podemos dividir 300 por la distancia RR (medida como el número de cuadrados grandes). En caso de que sea arrítmico, el cálculo se realizará contando el número de complejos QRS que hay en 6 s y multiplicando posteriormente por 10.

5.2. RITMO

El ritmo normal es el sinusal **(figura 4)**. Se caracteriza por:

- Onda P positiva en la cara inferior y negativa en aVR (se identifica mejor en II).
- Cada onda P va seguida de un complejo QRS, con un intervalo PR constante de 0,12-0,20 s.
- FC de 60-100 lpm.

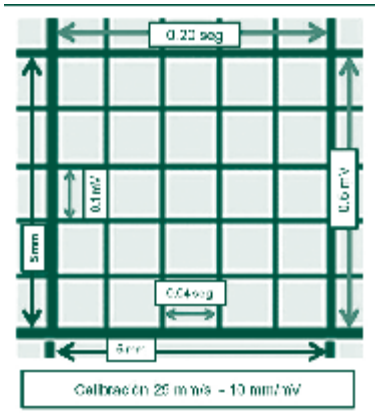

Figura 2. Calibración habitual y papel de registro.

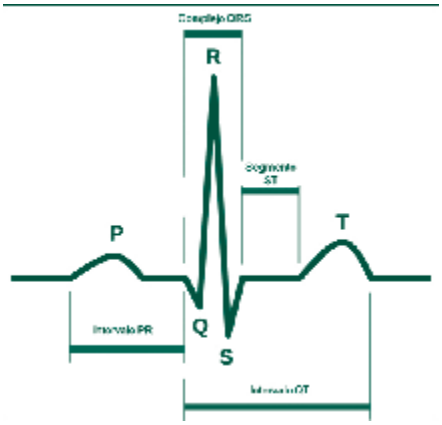

Figura 3. Electrocardiograma normal

5.3. EJE ELÉCTRICO (figura 5)

Representa la dirección de despolarización del corazón.

Durante la activación eléctrica del corazón se producen vectores de despolarización que dan como resultado, al representarse gráficamente, el ECG.

Según la relación que se establece entre la dirección del vector de despolarización y las derivaciones y sus electrodos, se podrán producir ondas (deflexiones) positivas, negativas o bifásicas o no producirse onda alguna.

La onda es positiva si el vector avanza en la dirección de la derivación, es negativa si se aleja del electrodo de la derivación y es bifásica (o está ausente) si el vector y la derivación son perpendiculares. La suma de todos los vectores generados durante la despolarización del corazón se agrupan en un vector resultante, que denominamos *eje eléctrico del corazón*.

El cálculo del eje eléctrico puede realizarse de la siguiente manera:

- Identificamos la derivación en la que el complejo QRS es isoeléctrico.

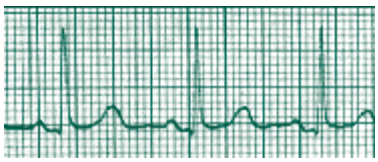

Figura 4. Ritmo sinusal normal.

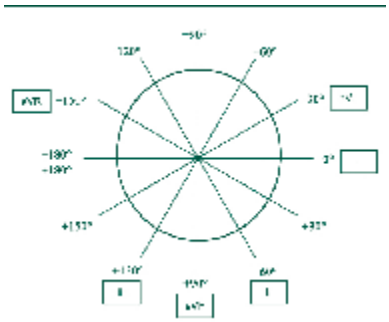

Figura 5. Representación gráfica del eje eléctrico en las derivaciones del plano frontal.

- Buscamos la derivación perpendicular.
- Comprobamos si esta última derivación es positiva o negativa.
- Si el QRS es positivo, el eje apuntará hacia esta derivación. En caso de que sea negativo, el eje se alejará de dicha derivación.

En condiciones normales, el eje se encuentra entre 0º (- 30º) y 90º. Suele estar orientado hacia la izquierda, atrás y abajo. Consideramos que el eje está desviado a la izquierda si se encuentra entre 0º y - 90º. Entre + 90º y ± 180º, está desviado a la derecha. El eje es indeterminado si se encuentra entre - 90º y ± 180º.

Pueden producirse cambios en el eje eléctrico por diferentes causas.

Entre las causas más habituales de desviación del eje eléctrico a la derecha encontramos el crecimiento ventricular derecho, la enfermedad pulmonar obstructiva crónica (EPOC), los hemibloqueos posteriores de la rama izquierda del haz de His y el tromboembolismo pulmonar. Además, puede darse esta situación en recién nacidos sanos.

Como causas de desviación del eje eléctrico a la izquierda, podemos encontrar la obesidad, el crecimiento ventricular izquierdo y los hemibloqueos anteriores de la rama izquierda del haz de His.

5.4. INTERVALO PR

Es la distancia entre el inicio de la onda P y el inicio del complejo QRS. Representa el tiempo de conducción entre el nodo sinusal y los ventrículos. Debe ser isoeléctrico. Mide entre 0,12 y 0,20 s.

5.5. ONDA P

Representa la despolarización auricular. Es positiva en las derivaciones de la cara inferior (II, III y aVF) y negativa en aVR. Su duración es menor de 0,12 s.

5.6. COMPLEJO QRS

Representa la despolarización ventricular. Está formado por las ondas Q, R y S, si bien no tienen que estar presentes las tres necesariamente.

Su duración normal es menor de 0,12 s:

- La primera deflexión negativa se denominará *onda Q*. Su duración normal es menor de 0,04 s y su amplitud menor del 25 % de la onda R. Las ondas Q patológicas pueden aparecer en la necrosis miocárdica, pero también en otra extensa variedad de situaciones.
- Toda onda positiva se denominará *onda R*. En caso de que exista una segunda onda positiva, se denominará *R´*.
- Toda deflexión negativa que siga a una onda R será denominada *onda S*.
- El final del complejo QRS e inicio del segmento ST recibe el nombre de *punto J*.

En V1 los complejos son predominantemente negativos y en V6 son positivos con transición en V3 o V4 habitualmente. En los casos en las que el corazón se encuentre rotado (levo- o dextrorrotación) esta transición puede producirse en otras derivaciones.

5.7. SEGMENTO ST

Es el espacio comprendido entre el final del complejo QRS y el inicio de la onda T. Generalmente es isoeléctrico.

5.8. ONDA T

Representa el período de repolarización ventricular. Suele tener la misma polaridad que el complejo QRS. Generalmente es asimétrica, con un ascenso lento y un descenso rápido.

5.9. INTERVALO QT

Mide el tiempo de despolarización y repolarización ventricular. Comprende desde el inicio de la onda Q hasta el final de la onda T. Su duración está directamente relacionada con la FC, por lo que se debe realizar una corrección para valorar su duración real.

Bazett: $QTc = QT/\sqrt{RR}$

Su valor normal es menor de 0,44 s.

5.10. ONDA U

Es la onda que sigue a la onda T. No siempre está visible y es de origen confuso. Aparece en situaciones como la hipopotasemia.

6. ALTERACIONES DEL RITMO CARDÍACO

6.1. BRADICARDIA SINUSAL

Es el ritmo sinusal a una FC < 60 lpm.

6.2. PARO SINUSAL

Se produce un fallo en la generación del impulso eléctrico en el nodo sinusal, por lo que no se generan la onda P ni el correspondiente complejo QRS. En el trazado se observa, por tanto, una pausa. Esta pausa no es múltiplo del intervalo P-P previo. En ocasiones, se puede producir un latido de escape posteriormente.

6.3. ASISTOLIA (figura 6)

Es la ausencia de actividad eléctrica cardíaca, tanto auricular como ventricular. Se trata de un ritmo de parada cardiorrespiratoria (PCR), por lo que se debe iniciar la reanimación cardiopulmonar (RCP) inmediatamente.

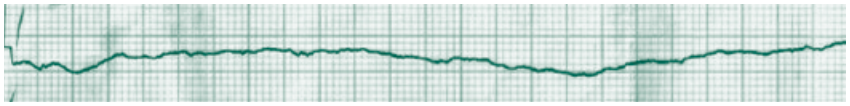

Figura 6. Asistolia.

6.4. TAQUICARDIA SINUSAL (figura 7)

Es el ritmo sinusal a una FC > 100 lpm.

6.5. ARRITMIA RESPIRATORIA

Es una arritmia sinusal fisiológica en relación con respiración (por influencia del nervio vago). En este caso, la FC se eleva en inspiración, y disminuye en espiración Ocurre generalmente en gente joven.

6.6. EXTRASISTOLIA

Puede ser auricular o ventricular **(figura 8)**. Consiste en la aparición de latidos que se originan en focos ectópicos del corazón. Generalmente esta situación tiene poca relevancia clínica, siendo tal vez lo más importante la distancia que separa la onda R del latido extra de

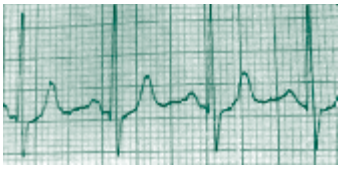

Figura 7. Taquicardia sinusal.

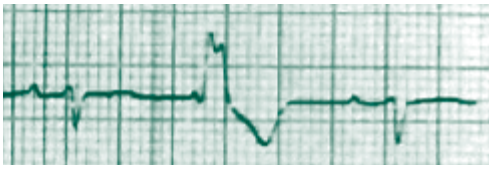

Figura 8. Extrasistolia ventricular.

la onda T del latido que la precede. Si la onda R coincide con la onda T del latido precedente (momento en el que el corazón es especialmente vulnerable a las corrientes eléctricas), se puede producir una situación conocida como *fenómeno de R sobre T*, pudiéndose desencadenar una arritmia ventricular.

6.7. RITMO DE LA UNIÓN (RITMO NODAL) (figura 9)

Es un ritmo de escape. En esta situación ha tomado el mando el nodo AV en vez del sinusal, por lo que la FC es más lenta. El QRS es estrecho, dado que la activación ventricular se produce por la vía normal. En ocasiones puede observarse activación auricular retrógrada.

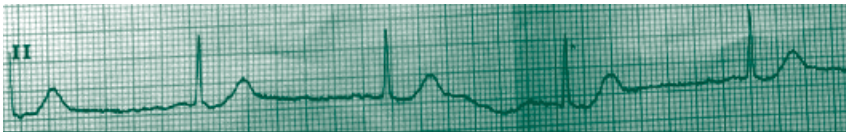

Figura 9. Ritmo nodal.

6.8. TAQUICARDIA REGULAR DE QRS ESTRECHO (figura 10)

Dentro de esta clasificación se encuentran aquellas taquicardias de QRS estrecho (activación ventricular por la vía normal) en las que no se pueden apreciar ondas P sinusales. En algunas ocasiones, sin embargo, se aprecian ondas P detrás o incluso dentro del complejo QRS. La FC suele ser mayor de 150 lpm. Son ejemplos la taquicardia auricular, la taquicardia por reentrada intranodal (TIN) o el *flutter* auricular (aleteo).

Figura 10. Taquicardia regular de QRS estrecho (supraventricular).

6.9. FIBRILACIÓN AURICULAR

Es el ritmo irregularmente irregular. Las aurículas se contraen de manera caótica y descoordinada. En el ECG se pueden apreciar actividad eléctrica auricular irregular (ondas f) y QRS arrítmicos **(figuras 11 y 12)**.

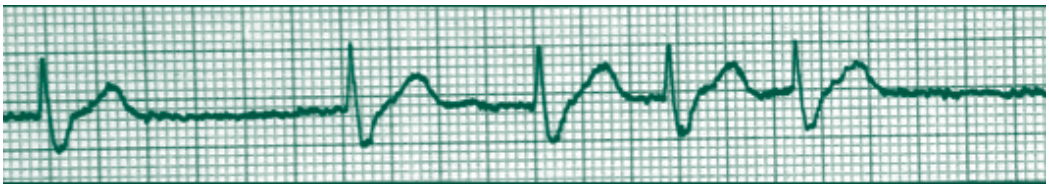

Figura 11. Fibrilación auricular.



Figura 12. Fibrilación auricular con respuesta ventricular lenta.

6.10. *FLUTTER* AURICULAR

En este caso la actividad auricular es regular y con una frecuencia aproximada de 300 lpm. En el ECG se pueden ver ondas de *flutter* (también conocidas como *ondas F*) que, en conjunto, simulan un trazado en "dientes de sierra". Por norma general se produce cierto grado de bloqueo auriculoventricular (BAV), por lo que los ventrículos laten a una frecuencia menor. En caso de que se trate, por ejemplo, de un bloqueo 2:1, la frecuencia ventricular será de 150 lpm. En ocasiones el trazado es arrítmico debido a una conducción variable. En este caso, es difícil distinguirlo de una fibrilación auricular (FA).

6.11. TAQUICARDIA REGULAR DE QRS ANCHO

Este apartado incluye las taquicardias ventriculares y las taquicardias auriculares/taquicardias supraventriculares con conducción aberrante o en presencia de un bloqueo completo de rama preexistente. En caso de duda, debe considerarse inicialmente como taquicardia ventricular dadas las implicaciones clínicas que conlleva.

Las taquicardias ventriculares se clasifican como sostenidas si se prolongan más de 30 s y no sostenidas en caso contrario. **(figura 13)**.

Hablamos de *taquicardia ventricular monomorfa* cuando los QRS tienen idéntica morfología. En caso contrario, hablamos de *taquicardia ventricular polimorfa*.

La *torsade de pointes* (Tdp) constituye un caso especial de taquicardia ventricular polimórfica.

6.12. TAQUICARDIA IRREGULAR DE QRS ANCHO

Generalmente se trata de una FA con conducción aberrante o con bloqueo de rama preexistente. Puede producirse, además, en casos de FA con preexcitación tipo Wolff-Parkinson-White.

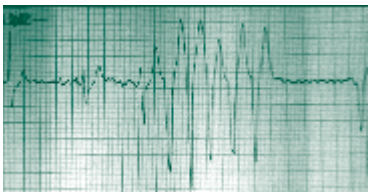

Figura 13. Taquicardia ventricular polimórfica no sostenida.

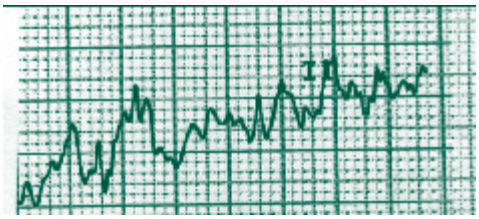

Figura 14. Fibrilación ventricular.

6.13. FIBRILACIÓN VENTRICULAR (figura 14)

Es la actividad eléctrica ventricular completamente desorganizada, caótica e irregular. Se trata, al igual que la asistolia, de un ritmo de PCR, por lo que se debe comenzar inmediatamente la RCP.

7. CRECIMIENTO DE CAVIDADES

7.1. CRECIMIENTO AURICULAR

7.1.1. Crecimiento de la aurícula derecha

Hay P alta y picuda (voltaje mayor de 2,5 mm en la cara inferior). También recibe el nombre de *P pulmonale*. Puede verse en individuos sanos, pero también en otras situaciones, como hipertensión pulmonar (lo más frecuente es que sea secundaria a EPOC) o hipoxia.

7.1.2. Crecimiento de la aurícula izquierda

Pueden apreciarse ondas P ensanchadas (amplitud mayor de 0,12 s; recibe el nombre de *P mitral*) o P bifásicas en V1 con porción negativa mayor de 0,04 s. Aparecen en estenosis mitral y cardiopatía hipertensiva, respectivamente.

7.2. CRECIMIENTO VENTRICULAR

El crecimiento ventricular se manifiesta fundamentalmente como aumento del voltaje del complejo QRS.

7.2.1. Crecimiento del ventrículo derecho

Hay predominio de la onda R en V1 y S profunda en I, aVL, V5 y V6, además de desplazamiento del eje a la derecha.

7.2.2. Crecimiento del ventrículo izquierdo

Este aumento de S en V1 y de R en I, aVL, V5 y V6, además de desviación del eje a la izquierda. Para su determinación pueden usarse los criterios de Sokolow-Lyon o los de Cornell.

8. ALTERACIONES DE LA CONDUCCIÓN

8.1. ALTERACIONES DE LA CONDUCCIÓN ATRIOVENTRICULAR

Son los denominados *BAV*. Pueden ser de varios tipos.

8.1.1. Bloqueo de primer grado (figura 15)

Es el alargamiento constante del intervalo PR. En todos los casos la onda P se sigue de un complejo QRS.

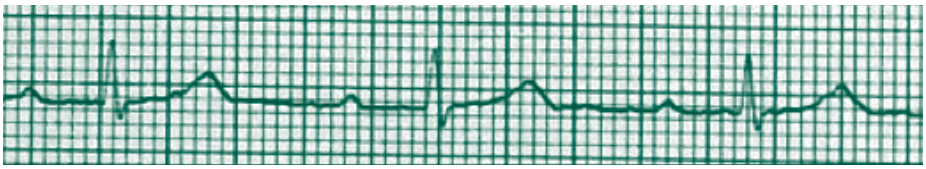

Figura 15. Bloqueo auriculoventricular de primer grado.

8.1.2. Bloqueo de segundo grado

Alguna onda P se encuentra bloqueada:

Tipo I: alargamiento progresivo del intervalo PR hasta que una onda P no conduce (esto se conoce como *fenómeno de Wenckebach*) **(figura 16)**.

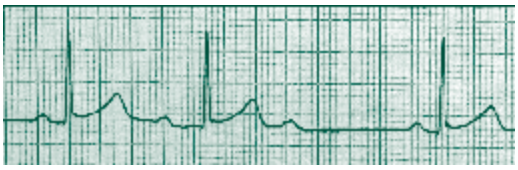

Figura 16. Bloqueo auriculoventricular de segundo grado tipo I.

Tipo II (Mobitz): en este caso no se produce alargamiento (ni constante ni progresivo) del PR, sino que aparecen ondas P no conducidas. En virtud de las ondas P no conducidas, podemos hablar de bloqueos 2:1 (conduce 1 de cada 2 ondas P), 3:1 (conduce 1 de cada 3 ondas P), etc. **(figura 17)**.

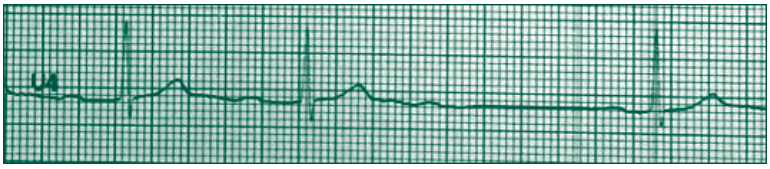

Figura 17. Bloqueo auriculoventricular de segundo grado tipo II.

8.1.3. Bloqueo de tercer grado (figura 18)

Ninguna onda P conduce, de tal modo que aurículas y ventrículos funcionan de manera completamente independiente, encontrándonos un ritmo auricular y un ritmo ventricular que no tienen ningún tipo de relación.

Tanto el bloqueo de segundo grado tipo II como el BAV completo son indicación de colocación de marcapasos cardíaco.

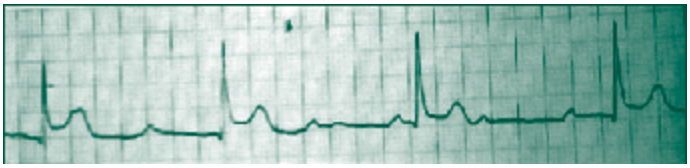

Figura 18. **Bloqueo auriculoventricular completo en relación con infarto de localización inferior.**

Además podemos encontrar síndromes de preexcitación. En estos, la conducción AV se encuentra acelerada y el intervalo PR está, por tanto, acortado. Se producen por la presencia de vías accesorias anómalas desde la aurícula hasta el ventrículo que no pasan por el nodo AV. Entre ellos encontramos:

- Síndrome de Wolff-Parkinson-White: PR corto (menor de 0,12 s), onda delta al inicio del QRS y QRS ensanchado.
- Síndrome de Lown-Ganong-Levine (síndrome de PR corto congénito): PR corto y QRS normal.

8.2. ALTERACIONES DE LA CONDUCCIÓN INTRAVENTRICULAR

El sistema de conducción His-Purkinje tiene 2 ramas: rama derecha y rama izquierda del haz de His. Esta última está compuesta por los fascículos anterior y posterior. Las alteraciones de la conducción intraventricular dan como consecuencia un ensanchamiento del QRS, determinado por una duración mayor de 0,12 s. Esto es debido a que el impulso eléctrico difunde por los ventrículos de manera anormal. Estas alteraciones reciben el nombre de *bloqueos de rama*.

8.2.1. Bloqueo completo de la rama derecha del haz de His (figura 19)

- Morfología rSR´ en V1.
- Onda S ancha y empastada en la cara lateral.
- Pueden existir alteraciones secundarias de la repolarización.

Puede verse en sujetos sanos pero también en otras situaciones, como en la patología del ventrículo derecho.

8.2.2. Bloqueo completo de la rama izquierda del haz de His (figura 20)

- Complejos QS o rS en V1.
- Onda R ancha y empastada en la cara lateral.
- En la cara lateral del ventrículo izquierdo puede observarse ausencia de onda Q.

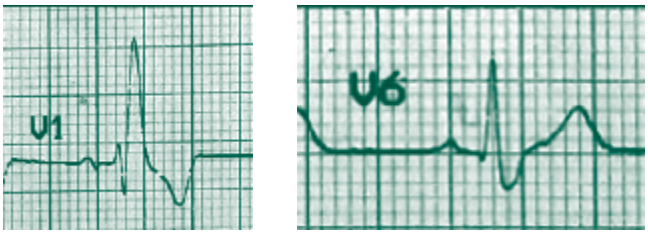

Figura 19. **Morfología típica del bloqueo completo de la rama derecha del haz de His en precordiales derechas e izquierdas.**

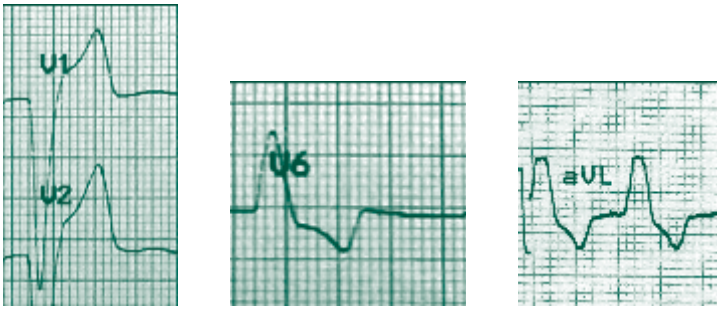

Figura 20. **Morfología típica del bloqueo completo de la rama izquierda del haz de His en precordiales derechas y cara lateral.**

- Suelen existir alteraciones secundarias de la repolarización (básicamente ondas T negativas en las derivaciones izquierdas).

Es importante recordar que en presencia de un bloqueo completo de la rama izquierda del haz de His (BCRIHH) no se puede valorar la presencia de isquemia miocárdica. Su presencia, de hecho, obliga a descartar cardiopatía estructural del ventrículo izquierdo.

En ocasiones se pueden observar complejos QRS ensanchados sin la morfología típica de los bloqueos de rama descritos. En estos casos se habla de *trastornos de la conducción intraventricular inespecíficos*.

8.3. HEMIBLOQUEOS

Cuando la conducción está alterada en los fascículos anterior o posterior de la rama izquierda del haz de His, hablamos de *hemibloqueos*. Estos provocan alteraciones del eje eléctrico. La duración del QRS puede ser normal.

8.3.1. Hemibloqueo anterior izquierdo

- Desviación izquierda del eje eléctrico.
- qR en I y AVL y rS en la cara inferior.

8.3.2. Hemibloqueo posterior izquierdo

- Desviación derecha del eje eléctrico.
- qR en la cara inferior y rS en I y aVL.

9. ALTERACIONES DE LA REPOLARIZACIÓN

Las alteraciones de la repolarización incluyen cambios en el segmento ST y en la onda T. Es importante conocerlas y saber valorarlas adecuadamente, dada la fuerte relación entre estas y el síndrome coronario agudo.

Los cambios en la onda T representan isquemia y las alteraciones del segmento ST, lesión. La aparición de ondas Q patológicas, si bien no forma parte de las alteraciones de la repolarización, debe ser mencionada por su relación con la necrosis miocárdica establecida (se podría decir que representan cicatrices en el miocardio). En algunos casos, las alteraciones de la repolarización son secundarias a alteraciones de la despolarización, como en el caso de los bloqueos de rama.

9.1. ALTERACIONES DEL SEGMENTO ST

Todos los ascensos o descensos mayores de 1 mm deben ser valorados con cautela. La elevación del segmento ST debida a lesión subepicárdica es, sin duda, la situación más inquietante. En este caso, la elevación suele localizarse en un área determinada, presentándose además cambios especulares en otras derivaciones. Además, presenta una convexidad superior, muy típica, que ayuda a diferenciar de otras entidades.

También se pueden presentar elevaciones del segmento ST en la pericarditis y en la repolarización precoz. En estos casos, la distribución es más extensa, sin imágenes especulares y de concavidad superior. La repolarización precoz es una variante de la normalidad, con escasa relevancia clínica en comparación con el resto de las situaciones descritas.

9.2. ALTERACIONES DE LA ONDA T

Las ondas T simétricas se asocian con isquemia miocárdica. Pueden presentarse dos situaciones **(figuras 21 y 22)**:

- Isquemia subendocárdica: onda T simétrica y picuda en las áreas isquémicas.
- Isquemia subepicárdica: onda T invertida y simétrica en las áreas isquémicas.

Las ondas T asimétricas sugieren otro tipo de procesos, como hipertrofia ventricular, no estando asociadas a isquemia miocárdica, aunque su aparición debe ser estudiada para descartar patología estructural.

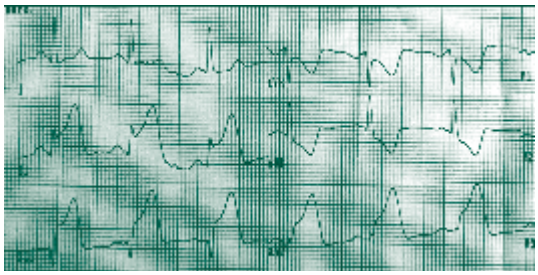

Figura 21. Infarto agudo de miocardio de localización inferior.

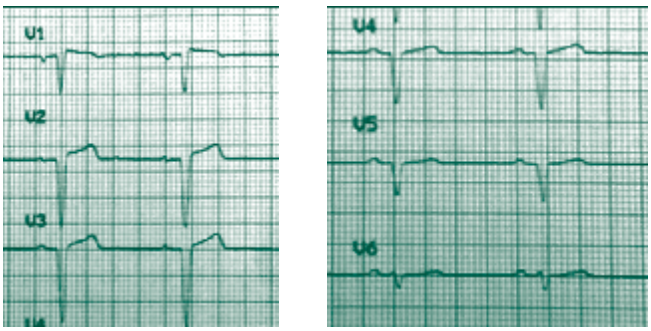

Figura 22. Cicatriz anterior extensa.

9.3. ALTERACIONES DEL INTERVALO QT

9.3.1. QT alargado (mayor de 0,44 s)

Puede aparecer en diversas situaciones, como alteraciones iónicas (hipopotasemia, hipomagnesemia, hipocalcemia), o en relación con la toma de fármacos (antiarrítmicos, antibióticos, antidepresivos tricíclicos).

El alargamiento del intervalo QT predispone a la aparición de arritmias ventriculares, como la Tdp, por lo que debe ser valorado detenidamente.

9.3.2. QT corto (menor de 0,33 s)

Puede ser congénito, aparecer en alteraciones iónicas (hiperpotasemia, hipercalcemia) o ser secundario a toma de fármacos (digital), acidosis o hipertermia.